The surgical management SAM-syndrome with left ventricular outflow tract obstruction

Dzhundubaev M.[1], Bebezov I.[2], Imanalieva G.[3], Akhmedova I.[4], Rakimbaev A.[5], Kalieva R.[6], Toktosunova D.[7] (Republic of Kyrgyzstan)

Хирургическая коррекция SAM-синдрома с обструкцией выходного отдела левого желудочка

Джундубаев М. К.[1], Бебезов И. Х.[2], Иманалиева Г. А.[3], Ахмедова И. А.[4], Ракимбаев А. А.[5], Калиева Р. С.[6], Токтосунова Д. Б.[7] (Кыргызская Республика)

[1]Джундубаев Мурат Курманбекович / Dzhundubaev Murat - кандидат медицинских наук, заведующий отделением, отделение хирургии приобретенных пороков сердца;
[2]Бебезов Ильхом Хакимович / Bebezov Ilkhom - кандидат медицинских наук, заведующий отделением, отделение хирургического лечения хронической сердечной недостаточности и трансплантации органов;
[3]Иманалиева Гульзада Алханбековна / Imanalieva Gul'zada – врач-функционалист, диагностическое отделение;
[4]Ахмедова Ирина Алимовна / Akhmedova Irina – кардиолог;
[5]Ракимбаев Аскар Аширбекович / Rakimbaev Askar – врач-кардиохирург;
[6]Калиева Рахат Сатыбалдиевна / Kalieva Rahat - кандидат медицинских наук, кардиолог;
[7]Токтосунова Динара Борубаевна / Toktosunova Dinara – врач-кардиохирург, отделение хирургии приобретенных пороков сердца,
Научно-исследовательский институт хирургии сердца и трансплантации органов, г. Бишкек, Кыргызская Республика

Аннотация: *переднее систолическое движение митрального клапана с обструкцией выходного отдела левого желудочка при миксоматозе митрального клапана является редкой патологией сердца. В статье представлен диагностированный случай SAM-синдрома и результаты его хирургической коррекции.*
Abstract: *systolic anterior motion mitral valve with left ventricular outflow tract obstruction at myxomatous mitral valve are a rare pathology heart. In article the diagnos case of a SAM syndrome and results are than surgical correction.*

Ключевые слова: *SAM, переднее систолическое движение, митральный клапан, выходной отдел левого желудочка.*
Keywords: *SAM, systolic anterior motion, mitral valve, left ventricular outflow tract.*

В литературе SAM-синдром или переднее систолическое движение передней створки митрального клапана (ПСМК) впервые был описан Fix P в 1964 году, и как первоначально полагали, был специфичным признаком гипертрофической кардиомиопатии (ГКМП). SAM-синдром был определен как динамическое движение митрального клапана во время систолы к выходному отделу ЛЖ, что создает от клинически незначимой до серьезной гемодинамической обструкции выходного отдела ЛЖ (ВОЛЖ).

Однако это состояние, как теперь признают, может сопровождать другую патологию развития ПСМК или вмешательства, которые изменяют сложную анатомию левого желудочка. Так, например, SAM-синдром может возникать при врожденной миксоматозной избыточности створок митрального клапана, аномалии расположения папиллярных структур или как одно из осложнений характерных для пластики митрального клапана. Данные Фрэмингеймского исследования демонстрируют, что SAM–синдром редко замечен при миксоматозе МК независимо от размера створки [1]. Однако частота SAM–синдрома после пластики МК резко возрастает и следовательно определяется как ятрогенный эффект и его послеоперационный уровень по данным разных авторов между 1% и 16% [2, 3].

Ведущим предиктором первичного SAM-синдрома (при отсутствии первичной ГКМП) является высота ПСМК [4, 5]. Удлинение створок МК может быть патологическим или может возникать после пластики МК. Исходя из динамических и геометрических моделей ЭХОКГ исследований при SAM-синдроме предложено множество методик хирургической коррекции, включающих вальвулопластику или частичную резекцию ПСМК [6]. В случаях удлинения задней створки МК (ЗСМК), линия кооптации смещается кпереди, что также предрасполагает к возникновению SAM-синдрома и уменьшение высоты ЗСМК в этих случаях техника скользящей пластики ЗСМК может быть предпочтительна [7]. Недавние исследования у животных и людей связывают возникновение SAM-синдрома с имплантацией жестких и полужестких опорных колец в митральную позицию [8, 9]. Папиллярные мышцы имеют особое значение при асимметричной гипертрофии левого желудочка, когда переднее и срединное смещение папиллярных мышц или наличие дополнительных папиллярных мышц может быть причиной SAM [10]. Другие авторы указывают многие причины,

предрасполагающие к SAM, включая сахарный диабет, инфаркт миокарда, гипертонию, применение во время эхокардиографии добутамина и общую анестезию [11].

В этом сообщении мы хотели бы представить случай SAM-синдрома с обструкцией ВОЛЖ при миксоматозе МК и непосредственные результаты его хирургического лечения. В отделение хирургии приобретенных пороков сердца НИИХСТО поступила пациентка Т. 1955 г.р. Из анамнеза: порок сердца был выявлен в течение года, ранее больная нигде не обследовалась, ревматический анамнез отсутствует. Данные трансторакального ЭХОКГ – Аорта не изменена, диаметр восходящего отдела – 3,2 см. Аортальный клапан – створок три, в области основания некоронарной створки очаг кальция, градиент – 17мм рт. ст., регургитации нет. Митральный клапан – створки миксоматозно изменены, ПСМК значительно удлинена, у основания ЗСМК очаговый кальциноз, подклапанный аппарат задней створки утолщен и укорочен, градиент – 8мм рт. ст., регургитация 2 степени. Трикуспидальный клапан – створки не изменены, регургитация 1 степени. Систолическое ЛАД – 50 мм рт. ст. Размеры полостей сердца: ЛП - 4,3 см., КДРЛЖ – 5,4 см., КСРЛЖ – 3,4 см., ФВЛЖ – 67%., ЗСЛЖ – 1,3 см., МЖП – 1,3 см.

Во время систолы ЛЖ в области ВОЛЖ отмечается выраженная турбулентность потока с градиентом давления 115 мм рт. ст. ВОЛЖ в фазу систолы сужен до 1,4 см за счет смещения ПСМК (Рисунок 1).

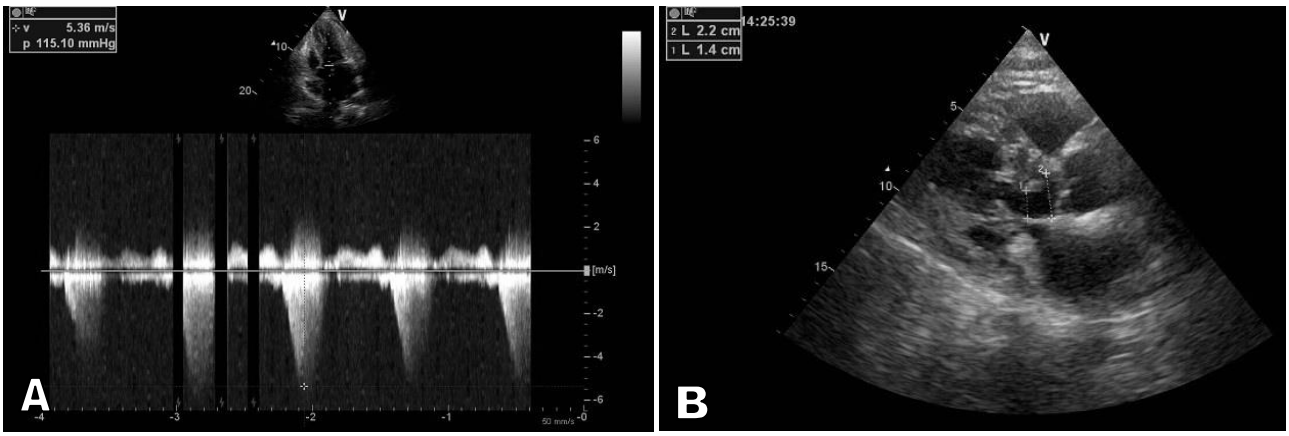

Рис. 1. Данные ЭХОКГ до операции. ***А*** *- градиент на ВОЛЖ.* ***В*** *- обструкция ВОЛЖ за счет SAM*

Больной произведена операция в условиях ИК и кровяной кардиоплегии в корень аорты. На операции: митральный клапан миксоматозно изменен, ПСМК значительно удлинена, расщеплена, рыхлая. Хорды ПСМК в большом количестве, тонкие и удлиненные. ЗСМК также миксоматозно изменена и подтянута за счет укороченных хорд и спаявшихся папиллярных мышц. Имеется дополнительная папиллярная мышца, пересекающая ВОЛЖ и крепящаяся к ПСМК хордами. Из-за сложной анатомической патологии решено произвести протезирование митрального клапана. Клапан иссечен с подклапанными структурами и дополнительной папиллярной мышцей. Произведена ревизия ВОЛЖ и имплантирован механический протез. В послеоперационном периоде на контрольной ЭХОКГ градиент давления ВОЛЖ снизился до 16 мм рт. ст. и расширился до 2,6 см (Рисунок 2).

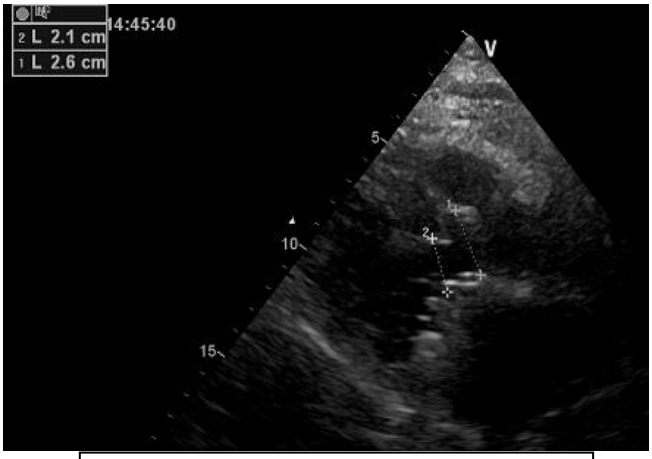

Рис. 2. ВОЛЖ после операции

Таким образом, как демонстрирует послеоперационное ЭХОКГ, протезирование МК позволило корригировать SAM–синдром у данной пациентки.

Хотя пластика МК является предпочтительной особенно для молодых и пациентов женского пола, однако, в части случаев грубой патологии и анатомической сложности при тяжелом SAM–синдроме протезирование МК может быть единственным выбором [12, 13].

Литература

1. *Singh J. P., Evans J. C., Levy D., Larson M. G., Freed L. A., Fuller D. L. et al.* Prevalence and clinical determinants of mitral, tricuspid, and aortic regurgitation (the Framingham Heart Study). Am J Cardiol., 1999 83:897-902.
2. *Grossi E. A, Steinberg B. M., Le Boutillier M. III., Ribacove G., Spencer F. C., Galloway A. C. et al.* Decreasing incidence of systolic anterior motion after mitral valve reconstruction. Circulation, 1994. 90:II195-7.
3. *Maslow A. D., Regan M. M., Haering J. M., Johnson R. G., Levine R. A.* Echocardiographic predictors of left ventricular outflow tract obstruction and systolic anterior motion of the mitral valve after mitral valve reconstruction for myxomatous valve disease. J Am Coll Cardiol., 1999. 34:2096-104.
4. *He S., Hopmeyer J., Lefebvre X. P., Schwammenthal E., Yoganathan A. P., Levine R. A.* Importance of leaflet elongation in causing systolic anterior motion of the mitral valve. J Heart Valve Dis, 1997. 6:149-59
5. *Shah P. M., Raney A. A.* Echocardiographic correlates of left ventricular outflow obstruction and systolic anterior motion following mitral valve repair. J Heart Valve Dis, 2001;1 0:302-6.
6. *Grossi E. A., Galloway A. C., Kallenbach K., Miller J. S., Esposito R., Schwartz D. S. et al.* Early results of posterior leaflet folding plasty for mitral valve reconstruction. Ann Thorac Surg, 1998. 65:1057-9.
7. *Lee K. S., Stewart W. J., Savage R. M., Loop F. D., Cosgrove D. M.* Systolic anterior motion of mitral valve after the posterior leaflet sliding advancement procedure. Ann Thorac Surg, 1994. 57:1338-40.
8. *Bothe W., Kvitting J. P., Swanson J. C., Goktepe S., Vo K. N., Ingels N. B. et al.* How do annuloplasty rings affect mitral leaflet dynamic motion? Eur J Cardiothorac Surg, 2010. 38:340-9.
9. *Bothe W., Kvitting J. P., Stephens E. H., Swanson J. C., Liang D. H., Ingels N. B. Jr. et al*. Effects of different annuloplasty ring types on mitral leaflet tenting area during acute myocardial ischemia. J Thorac Cardiovasc Surg, 2011. 141:345-53
10. *Iwata Y., Imai Y., Shin'oka T., Kurosawa H.* Subaortic stenosis associated with systolic anterior motion. Heart Vessels, 2008. 23:436-9.
11. *Luckner G., Margreiter J., Jochberger S., Mayr V., Luger T., Voelckel W. et al.* Systolic anterior motion of the mitral valve with left ventricular outflow tract obstruction: three cases of acute perioperative hypotension in noncardiac surgery. Anesth Analg., 2005. 100:1594-8.
12. *Nakamura T., Shibukawa T., Kawamoto J., Mochiduki S.* Transaortic correction of systolic anterior motion of the mitral leaflet after aortic and mitral valve replacement. Ann Thorac Surg, 2010. 89:1287-8.
13. The surgical management of hypertrophic obstructive cardiomyopathy with the concomitant mitral valve abnormalities Interact CardioVasc Thorac Surg, 2015. 21 (6). 722-726.